

Медицинская помощь матери при установленном или предполагаемом несоответствии размеров таза и плода. Лицевое, лобное или подбородочное предлежание плода, требующее предоставления медицинской помощи матери.

Кодирование по Международной статистической классификации болезней и проблем, связанных

со здоровьем:

O33 (O33.0, O33.1, O33.2, O33.3, O33.4, O33.5, O33.6, O33.8, O33.9), O65 (O65.0, O65.1, O65.2, O65.3, O65.4, O65.5, O65.8, O65.9) O32.3, O64.2, O64.3

Возрастная категория: взрослые/дети

Год утверждения: **2021**

Разработчик клинической рекомендации:

- ООО «Российское общество акушеров-гинекологов» (РОАГ)

Оглавление

Оглавление	2
Ключевые слова.....	4
Список сокращений	5
Термины и определения	6
1. Краткая информация по заболеванию или состоянию (группе заболеваний или состояний).....	7
1.1 Определение заболевания или состояния (группы заболеваний или состояний)	7
1.2 Этиология и патогенез заболевания или состояния (группы заболеваний или состояний).....	7
1.3 Эпидемиология заболевания или состояния (группы заболеваний или состояний)	9
1.4. Особенности кодирования заболевания или состояния (группы заболеваний или состояний) по Международной статистической классификации болезней и проблем, связанных со здоровьем.....	10
1.5 Классификация узкого таза и разгибательных предлежаний головки плода	11
1.6 Клиническая картина заболевания или состояния (группы заболеваний или состояний).....	13
2. Диагностика заболевания или состояния (группы заболеваний или состояний), медицинские показания и противопоказания к применению методов диагностики	13
2.1. Жалобы и анамнез	13
2.2. Физикальное обследование.....	14
2.3 Лабораторные диагностические исследования.....	17
2.4 Инструментальные диагностические исследования	17
3. Лечение, включая медикаментозную и немедикаментозную терапии, диетотерапию, обезболивание, медицинские показания и противопоказания к применению методов лечения	18
3.1 Немедикаментозные методы лечения	18
3.2 Медикаментозные методы лечения.....	20
3.4 Анестезиологическое обеспечение операции	20
4. Реабилитация	20
5. Профилактика	20
6. Дополнительная информация, влияющая на течение и исход заболевания.....	22
7. Критерии оценки качества медицинской помощи	22

Список литературы	23
Приложение А1. Состав рабочей группы по разработке и пересмотру клинических рекомендаций	30
Приложение А2. Методология разработки клинических рекомендаций.....	34
Приложение А3. Справочные материалы, включая соответствие показаний к применению и противопоказаний, способов применения и доз лекарственных препаратов, инструкции по применению лекарственного препарата.....	36
Приложение Б1. Алгоритмы действий врача.....	37
Приложение Б2. Методика пельвиметрии при магнитно-резонансной томографии органов малого таза.....	43
Приложение В. Информация для пациентов.....	50

Ключевые слова

Узкий таз, клинически узкий таз, несоответствие размеров головки плода и таза матери, цефалопельвическая диспропорция, диспропорция таза матери и головки плода. Сгибательное головное предлежание плода (передний, задний вид), разгибательное головное предлежание плода (переднеголовное, лобное, лицевое).

Список сокращений

ВОЗ – всемирная организация здравоохранения

ISUOG- международное сообщество ультразвуковой диагностики в акушерстве и гинекологии

КДЦ – консультативно-диагностическое отделение

КС – кесарево сечение

МРТ – магнитно-резонансная томография

МР-пельвиметрия – магнитно-резонансная пельвиметрия

ПМП – предполагаемая масса плода

УЗИ – ультразвуковое исследование

Термины и определения

Головное предлежание плода – над входом в таз матери находится головка плода, она первой проходит через родовые пути.

Сгибательное головное предлежание плода – головка плода находится в согнутом положении во входе в таз матери. В зависимости от поворота головки плода затылком кпереди или кзади различают передний или задний вид сгибательного предлежания плода.

Разгибательное головное предлежание плода - головка плода находится в разогнутом положении во входе в таз матери. В зависимости от степени разгибания формируется переднеголовное, лобное или лицевое предлежание.

Анатомически узкий таз – таз, в котором хотя бы один из его наружных размеров уменьшен по сравнению с нормой на 1,5 - 2 см ¹. Возможность самопроизвольных родов зависит от степени и формы сужения таза.

Клинически (функционально) узкий таз (диспропорция таза матери и головки плода, цефалопельвическая диспропорция) – невозможность продвижения плода по родовому каналу вследствие несоответствия размеров плода и таза матери.

Макросомия (крупный плод) – масса тела плода 4000 граммов и более

Наружная пельвиметрия – измерение наружных размеров таза

МР-пельвиметрия – магнитно-резонансная пельвиметрия, измерение размеров полости таза с помощью магнитно-резонансной томографии.

¹ Ведение беременности и родов у женщин с анатомически узким тазом//Информационное письмо Министерства здравоохранения РФ. – 2002

1. Краткая информация по заболеванию или состоянию (группе заболеваний или состояний)

1.1 Определение заболевания или состояния (группы заболеваний или состояний)

Несоответствие размеров плода и таза матери – дисбаланс между размерами предлежащей части плода и таза матери, препятствующий его продвижению по родовому каналу.

Переднеголовное предлежание – вариант головного предлежания плода, который формируется в результате ее легкого разгибания. При этом ведущей точкой является область большого родничка, а плоскость большого сегмента головки проходит через прямой размер (12см).

Лобное предлежание – вариант головного предлежания плода, который формируется в результате ее умеренного разгибания. При этой ведущей точкой является надбровье, плоскость большого сегмента проходит через большой кривой размер (13см).

Лицевое предлежание – вариант головного предлежания плода, который формируется в результате ее максимального разгибания. При этом ведущей точкой является подбородок, а плоскость большого сегмента головки проходит через вертикальный размер (9,5 см).

1.2 Этиология и патогенез заболевания или состояния (группы заболеваний или состояний).

Несоответствие размеров таза и плода возникает в родах из-за уменьшенных размеров костного таза (анатомический узкий таз), чрезмерно больших размеров плода, неблагоприятного вставления его предлежащей части или сочетания этих факторов. Также важное значение имеет характер родовой деятельности.

Любое уменьшение размеров таза может привести к развитию клинически узкого таза [1].

Большое значение в формировании таза имеют антенатальный период, периоды детства и полового созревания [2]. В антенатальном периоде неправильное формирование таза может произойти вследствие нарушения обмена веществ (особенно минерального) между матерью и плодом. Большую роль при этом играет диета беременной, в которой наблюдается дисбаланс витаминов и микроэлементов [3]. В период новорожденности и раннего детства, причиной патологического формирования таза может стать неполноценное вскармливание, плохие жилищно-бытовые условия, неадекватное питание, рахит, тяжелый детский труд, перенесенные инфекционные заболевания (костный туберкулез, полиомиелит), травмы таза, позвоночника, нижних конечностей [4],[5]. В период полового созревания изменение строения таза может быть вызвано значительными эмоциональными и физическими нагрузками, стрессовыми ситуациями, усиленными занятиями спортом, воздействием фактора акселерации, гормональным дисбалансом, а также нерациональным выбором постоянно используемой обуви [6], [7]. Материнский рост отражает состояние питания людей с детства, отклонения в нем наблюдаются, если в детстве женщина перенесла рахит или остеомиелит. Беременность в подростковом возрасте также вызывает проблемы так как костный таз еще не завершил свое формирование [8].

Низкий рост, уменьшение межвертельного размера таза, поперечного и продольного размеров пояснично-крестцового ромба Михаэлиса, отношение роста беременной к высоте дна матки = менее 4,7 значительно чаще встречаются при клинически узком тазе [9], [10], [11], [12], [13]. Поэтому их измерение используют в качестве скринингового метода при его прогнозировании [13], [14]. Данные компьютерной томографии показали, что женщины с уменьшенным прямым размером выхода таза и узким лонным углом имеют повышенные риски затрудненных родов, требующих оперативного родоразрешения [15]. В современной клинической практике в качестве дополнительного объективного метода оценки размеров полости таза

используют магнитно-резонансную пельвиометрию, которая не оказывает лучевой нагрузки [16], [17].

Другая возможная причина несоответствия размеров таза матери и головки плода – разгибательное предлежание головки плода, которое встречается в 1% родов [18].

К разгибательным предлежаниям головки плода наиболее часто приводят [18]:

- анатомическое сужение таза (особенно плоский таз);
- крупный плод или задержка роста плода;
- снижение тонуса матки и дискоординация родовой деятельности;
- короткость пуповины;
- снижение тонуса мышц передней брюшной стенки;
- снижение тонуса мускулатуры тазового дна;
- опухоль щитовидной железы плода;
- тугоподвижность атлантозатылочного сустава плода

С середины 1970х годов прослеживается возрастание массы тела плода при рождении [19], [20]. В том числе в течение последних 30 лет отмечен 15-25% рост частоты макросомии, которая встречается в 5-20% родов [21], значительно повышая вероятность несоответствия размеров головки плода и таза матери в родах.

1.3 Эпидемиология заболевания или состояния (группы заболеваний или состояний)

Несоответствие размеров таза и плода встречается в 1,3-17% родов и сочетается с возрастанием частоты оперативного родоразрешения, перинатальной и материнской заболеваемости и смертности [22], [23], [24], [25].

Анатомическое сужение таза увеличивает вероятность несоответствия размеров таза и плода в 2,8 раза [26]. По данным наружной акушерской пельвиметрии анатомический узкий таз встречается в 1,04-7,7% наблюдений.

Частота различных степеней сужения таза: I степень сужения таза - 96,8%; II степень сужения таза - 3,18%; III степень сужения таза - 0,02%.

В последние годы наблюдается изменение структуры анатомически узких тазов со снижением частоты классических форм с выраженным сужением и увеличением стертых форм [2], [6], [22].

1.4. Особенности кодирования заболевания или состояния (группы заболеваний или состояний) по Международной статистической классификации болезней и проблем, связанных со здоровьем

О33 Деформация костей таза, приводящая к диспропорции, требующей предоставления медицинской помощи матери

О33.1 Равномерно суженный таз, приводящий к диспропорции, требующей предоставления медицинской помощи матери

О33.2 Сужение входа таза, приводящее к диспропорции, требующей предоставления медицинской помощи матери

О33.3 Сужение выхода таза, приводящее к диспропорции, требующей предоставления медицинской помощи матери

О33.4 Диспропорция смешанного материнского и плодного происхождения, требующая предоставления медицинской помощи матери

О33.5 Крупные размеры плода, приводящие к диспропорции, требующей предоставления медицинской помощи матери

О33.6 Гидроцефалия плода, приводящая к диспропорции, требующей предоставления медицинской помощи матери

О33.8 Диспропорция вследствие других причин, требующая предоставления медицинской помощи матери

О33.9 Диспропорция, требующая предоставления медицинской помощи матери, неуточненная

О65 Затрудненные роды вследствие аномалии таза у матери

О65.0 Затрудненные роды вследствие деформации таза

О65.1 Затрудненные роды вследствие равномерно суженного таза

О65.2 Затрудненные роды вследствие сужения входа таза

О65.3 Затрудненные роды вследствие сужения выходного отверстия и среднего диаметра таза

О65.4 Затрудненные роды вследствие несоответствия размеров таза и плода неуточненного

О65.5 Затрудненные роды вследствие аномалии органов таза у матери

О65.8 Затрудненные роды вследствие других аномалий таза у матери

О65.9 Затрудненные роды вследствие аномалии таза у матери неуточненной

О32.3 Лицевое, лобное или подбородочное предлежание плода, требующее предоставления медицинской помощи матери

О64.2 Затрудненные роды вследствие лицевого предлежания

О64.3 Затрудненные роды вследствие подбородочного предлежания

Классификация заболевания или состояния (группы заболеваний или состояний)

1.5 Классификация узкого таза и разгибательных предлежаний головки плода

С позиций емкости таза, как основы родового канала, различают [27]:

Нормальный таз

Пограничный таз

Узкий таз

Единой общепризнанной классификации анатомически узких тазов в настоящее время нет. Узкий таз обычно классифицируют по форме, степени сужения и частоте встречаемости.

Классификация узкого таза по форме Caldwell-Moloy (1933, 1934) [28], [29]

Гинекоидный

Антропоидный

Андроидный

Платипелоидный

Смешанная форма

Классификация по форме и частоте встречаемости [22]

А. Часто встречающиеся формы узкого таза

- 1) поперечносуженный таз (45, 2%);
- 2) плоский таз: простой плоский таз - Девентеровский (13,6%), плоскорихитический (6,5%), таз с уменьшением прямого размера широкой части полости (21,8%);
- 3) общеравномерносуженный таз (8,5 %).

Редко встречающиеся формы узкого таза (4,4 %)

- 1) кососмещённый и кососуженный таз;
- 2) таз, суженный экзостозами, костными опухолями вследствие переломов таза со смещением;
- 3) другие формы таза (ассимиляционный, воронкообразный, кифотический, остеомалаятический, спондилолистетический, расщепленный или открытый спереди таз).
- 4) таз, суженный за счет опухолей яичников, матки, расположенных в полости малого таза частично или полностью.

Классификация анатомически узких тазов по степени сужения А.Ф. Пальмова [30]

- I степень: истинная конъюгата 10,5 - 9,1 см (96,8 %);
- II степень: 9,0 - 7,6 см (3,18 %);
- III степень: 7,5 - 6,6 см (0,02 %);
- IV степень: менее 6,5 см (0,0 %).

Степень сужения поперечно-суженного таза определяют по величине поперечного диаметра плоскости входа в малый таз [31]:

- I степень сужения - поперечный размер входа 12,5 - 11,5 см;
- II степень сужения - поперечный диаметр 11,4 - 10,5 см;
- III степень сужения - поперечный диаметр входа менее 10,5 см.

1.6 Клиническая картина заболевания или состояния (группы заболеваний или состояний)

Анатомическое сужение таза обычно не имеет отчетливой клинической симптоматики. Узкий таз можно заподозрить у женщин невысокого роста (менее 155-160см) с размером обуви менее 23 (36); остроконечной (у первородящих) или отвислой (у повторнородящих) форме живота в доношенном сроке беременности [32], [33], [34].

Клинически узкий таз можно заподозрить при затяжном течении родов; наличии схваток потужного характера при головке расположенной выше узкой части полости малого таза; неблагоприятном вставлении головки плода, избыточной или, напротив, отсутствии конфигурации костей черепа в конце первого - втором периоде родов, развитию отека краев шейки матки, тканей вульвы и промежности, затруднении мочеиспускания [1], [35], [36], [37].

2. Диагностика заболевания или состояния (группы заболеваний или состояний), медицинские показания и противопоказания к применению методов диагностики

Диагноз анатомического узкого таза устанавливают на основании результатов физикального/инструментального обследования, обычно во время беременности. Диагноз клинически узкого таза устанавливают в родах на основании признаков диспропорции предлежащей части плода и таза матери.

2.1. Жалобы и анамнез

- Рекомендовано проводить сбор жалоб и анамнеза, согласно клиническим рекомендациям, «Нормальная беременность» и «Нормальные роды» для выявления факторов риска и симптомов диспропорции между размерами таза матери и головки плода.

Уровень убедительности рекомендаций С (уровень достоверности доказательств - 5).

2.2. Физикальное обследование

- Рекомендовано в родах проводить физикальное обследование, согласно клиническим рекомендациям, «Нормальные роды» для диагностики осложнений.

Уровень убедительности рекомендаций С (уровень достоверности доказательств - 5).

Комментарии: обследование в соответствии с рекомендациями позволит выявить отклонение от нормального течения родов, что указывает на необходимость дообследования для исключения формирующейся диспропорции между размерами таза матери и головки плода.

- Рекомендовано оценивать вид предлежания и степень сгибания головки плода в активной фазе первого и/или втором периоде родов для оценки риска и выявления диспропорции между размерами таза матери и головки плода [38], [39], [40].

Уровень убедительности рекомендаций С (уровень достоверности доказательств - 3).

Комментарий: задний вид сгибательного и разгибательные предлежания плода представляют повышенный риск затрудненного течения 1 и 2 периода родов в связи с большим размером окружности головки, которой она проходит по родовым путям. Во время родов данные виды предлежаний ассоциированы с более длительным первым и вторым периодами родов, инфузией окситоцина, использованием эпидуральной анальгезии, хориоамнионитом, оперативными влагалищными родами, разрывами промежности третьей и четвертой степени, кесаревым сечением,

кровотечениями и инфекциям в послеродовом периоде. Новорожденные чаще имеют низкую оценку по шкале Апгар на 1 минуте. При заднем виде затылочного предлежания шансы на самопроизвольные роды через естественные родовые пути у первородящих составляют всего 26% и для повторнородящих - 57%. [38], [39], [40].

- Рекомендовано определять предполагаемую массу плода для прогнозирования диспропорции между размерами таза матери и головки плода в родах ²[1], [41].

Уровень убедительности рекомендаций В (уровень достоверности доказательств - 3).

Комментарий: макросомия является фактором риска вследствие большого размера окружности головки плода [1], которой она проходит по родовым путям. Макросомия повышает риск диспропорции таза матери и головки плода в 3-4 раза и увеличивает частоту родового травматизма[42]. (перелом ключицы или плечевой кости, акушерский паралич, асфиксию). Наиболее распространенными осложнениями у матери являются послеродовые кровотечения, травмы промежности или атония матки [43], [41], [44].

- Рекомендовано учитывать продолжительность родов и измененный характер родовой деятельности в конце первого и втором периоде родов, как возможный признак формирования диспропорции таза матери и головки плода.³ [45], [46].

Уровень убедительности рекомендаций В (уровень достоверности доказательств - 2).

² Macrosomia: ACOG Practice Bulletin, Number 216 Obstet Gynecol. 2020 Jan;135(1):e18-e35. doi: 10.1097/AOG.0000000000003606.

³ Managing complications in pregnancy and childbirth: a guide for midwives and doctors – 2nd ed. ISBN 978-92-4-156549-3 © World Health Organization 2017

Комментарии: Продолжительность течения родов обычно является результатом взаимодействия разных факторов: срок беременности, размеры плода и таза матери, особенности вставления предлежащей части, паритет и обезболивание. В настоящее время рекомендуемыми временными границами второго периода родов в зависимости от паритета родов и обезболивания являются: 3 часа у первородящих женщин без эпидуральной аналгезии и 4 часа с эпидуральной анальгезией; для повторнородящих женщин - 2 часа и 3 часа, соответственно [46]. Замедление родов (раскрытия маточного зева/опускания головки) с развитием бурной, часто потужной родовой деятельности или, напротив, ее ослаблением, часто является симптомом несоответствия таза матери и головки плода⁴. [47], [48]

- Рекомендовано при отклонении от нормального течения родового акта в конце первого-втором периоде родов произвести влагалищное исследование для выявления признаков диспропорции таза матери и головки плода [37] , [49].

Уровень убедительности рекомендаций С (уровень достоверности доказательств - 5).

Комментарий: при отклонениях от нормального течения родов (изменение характера родовой деятельности, признаки нарушения состояния плода, затруднение мочеиспускания/примесь крови в моче, отек наружных половых органов и др.) необходимо оценить степень раскрытия маточного зева и состояние его краев, уровень положения, вид предлежания и особенности вставления головки плода, конфигурацию костей черепа, выраженность родовой опухоли, для своевременной диагностики диспропорции таза матери и головки плода [37] , [49], [50].

⁴ ACOG Practice Bulletin Number 49, December 2003: Dystocia and Augmentation of Labor

2.3 Лабораторные диагностические исследования

Не применимо

2.4 Инструментальные диагностические исследования

- Рекомендовано женщинам, у которых по заключению консультативного осмотра в КДЦ акушерского стационара третьего уровня определены показания к уточнению размеров таза для выбора способа родоразрешения, проводить МР-пельвиметрию [16], [17].

Уровень убедительности рекомендаций В (уровень достоверности доказательств - 3).

Комментарий: МР-пельвиметрия является радиационно-безопасным, объективным методом оценки размеров полости таза. При этом степень уменьшения размеров таза по данным МРТ обратно пропорциональна частоте кесарева сечения, влагалищных родоразрешающих операций и травм промежности [51] , [52]. Применение МР-пельвиметрии целесообразно в группе риска, показания к ее проведению определяются по результатам клинического обследования (см приложение). Рутинное применение МРТ не рекомендуется, так как не является методом выделения группы женщин, подлежащих родовому оперативному родоразрешению [53].

- При затруднении в определении уровня положения, вида и позиции головки плода в родах рекомендовано УЗИ плода для диагностики неблагоприятных ее вставлений [54], [55].

Уровень убедительности рекомендаций В (уровень достоверности доказательств - 2).

Комментарий Разгибательные предлежания или асинклитические вставления головки плода составляют одну треть от общей частоты всех кесаревых сечения. Диагноз традиционно устанавливают при влагалищном исследовании в родах, однако использование ультразвукового исследования повышает точность диагностики и выбора акушерской тактики [56], [57].

- Рекомендовано при сомнительных данных клинического исследования о формировании диспропорции между размерами таза матери и головки плода в родах использовать УЗИ плода для оценки продвижения головки и прогнозирования исхода родов [55], [58].

Уровень убедительности рекомендаций В (уровень достоверности доказательств - 2).

Комментарий: при затруднении клинической оценки динамики продвижения головки плода в родах использование ультразвуковых критериев позволяет объективизировать оценку вероятности родоразрешения через естественные родовые пути [59]. Ультразвуковые критерии оценки продвижения головки представлены в приложении Б2.

3. Лечение, включая медикаментозную и немедикаментозную терапии, диетотерапию, обезболивание, медицинские показания и противопоказания к применению методов лечения

3.1 Немедикаментозные методы лечения

- Рекомендовано беременных, имеющих по данным клинического обследования и измерения наружных размеров таза высокий риск диспропорции между размерами плода и таза матери в родах, направлять в консультативно-диагностическое отделение акушерского стационара третьего уровня для консультативного решения о необходимости дообследования, планирования места и способа родоразрешения ⁵

Комментарий: консультирование беременной в консультативно-диагностическом отделении имеет целью уточнение вероятности

⁵ Порядок оказания медицинской помощи по профилю «акушерство и гинекология» от 20 октября 2020 года N 1130н

неблагоприятного исхода родов, при наличии показаний - проведение дополнительного обследования (МР-пельвиметрия), определение акушерского стационара в котором будет проведено родоразрешение и его метод.

- Рекомендовано при заднем виде или разгибательном головном предлежании плода в родах разрешить женщине свободно перемещаться или изменить положение тела, чтобы способствовать спонтанному установлению нормального положения головки.⁶ [60]

Уровень убедительности рекомендаций В (уровень достоверности доказательств - 3).

Комментарий: если в конце первого и начале второго периода родов имеет место формирование неблагоприятного варианта предлежания головки плода и при этом нет признаков нарушения его состояния или матери, то позиционная терапия, повышает вероятность установления переднего вида затылочного предлежания [60]. При отсутствии специфических факторов (форма и размеры таза, чрезмерная родостимуляция, преждевременные потуги и др.) самопроизвольный поворот плода в передний вид затылочного предлежания наблюдается в 90% наблюдений.

- Не рекомендуется рутинное применение техники ручного поворота головки плода с целью ее перевода из заднего вида затылочного предлежания в передний вид [61], [62], [63].

Уровень убедительности рекомендаций А (уровень достоверности доказательств - 1).

Комментарии: В настоящее время нет доказательств снижения частоты оперативного родоразрешения в результате применения ручного поворота головки плода из заднего в передний вид [62], [63].

⁶ Managing complications in pregnancy and childbirth: a guide for midwives and doctors – 2nd ed. ISBN 978-92-4-156549-3 © World Health Organization 2017

3.2 Медикаментозные методы лечения

Не применимо.

3.3 Хирургические методы лечения

- Рекомендовано при клиническом несоответствии между размерами плода и таза матери произвести родоразрешение путем операции кесарева сечения в экстренном порядке для предупреждения тяжелой материнской и перинатальной заболеваемости и смертности [22], [64].

Уровень убедительности рекомендаций С (уровень достоверности доказательств - 5).

Комментарий: диспропорция между размерами плода и таза матери является причиной тяжелых инвалидизирующих и смертельных осложнений, которые возможно избежать при своевременном родоразрешении путем операции кесарева сечения.

3.4 Анестезиологическое обеспечение операции

Не применимо.

4. Реабилитация

Не применимо.

5. Профилактика

Специфической профилактики не существует.

- Рекомендовано использовать индукцию родов в доношенном сроке беременности для снижения перинатальных осложнений и частоты кесарева

сечения в соответствии с рекомендациями «Неудачная попытка стимуляции родов (подготовка шейки матки к родам и родовозбуждение»⁷ [65]

Уровень убедительности рекомендаций А (уровень достоверности доказательств - 1).

Комментарий: Индукция родов в доношенном сроке по сравнению с выжидательной тактикой связана с уменьшением перинатальной смертности и количества кесаревых сечений, хотя может сочетаться с увеличением частоты влагалищных операций [65].

При этом по сравнению с выжидательной тактикой, индукция родов при повышенном риске осложнений, обусловленных взаимоотношением размеров таза матери и размеров плода, сочетается с уменьшением частоты осложнений для ребенка без увеличения частоты кесарева сечения или влагалищного оперативного родоразрешения [66], [67].

Организация оказания медицинской помощи

Оказание медицинской помощи женщинам с анатомическим узким тазом в плановом порядке осуществляется в акушерских стационарах 2-го или 3-го уровня на основе схем маршрутизации, утверждённых региональными органами управления здравоохранением.

Выбор метода родоразрешения и срока госпитализации определяется лечащим врачом.

При возникновении неотложных и экстренных показаний к родоразрешению путем КС, операция выполняется в стационаре того лечебного учреждения, где пациентка находится на момент установления диагноза, при условии наличия необходимого медицинского оборудования и медицинского персонала для оказания помощи матери и новорожденному, или

⁷Клинические рекомендации «Неудачная попытка стимуляции родов (подготовка шейки матки к родам и родовозбуждение»
https://disk.yandex.ru/i/xbE_imq5qSbPHg

транспортировка пациентки в акушерский стационар 2-го или 3-го уровня при условии возможности транспортировки и отсутствия противопоказаний для транспортировки со стороны пациентки. Транспортировка пациенток с установленными экстренными и неотложными показаниями к родоразрешению путем КС проводится медицинским транспортом в сопровождении медицинского персонала.

6. Дополнительная информация, влияющая на течение и исход заболевания

Не применимо

7. Критерии оценки качества медицинской помощи

№	Критерий качества	Оценка выполнения
1	Выполнено измерение окружности живота, высоты дна матки и роста беременной	Да/Нет
2	Рассчитана предполагаемая масса плода	Да/Нет
3	Выполнена наружная пельвиметрия	Да/Нет
4	Выполнена оценка вида предлежания и степени сгибания головки плода при влагалищном исследовании в активной фазе 1 периода и/или 2 периоде	Да/Нет
5	Произведено экстренное родоразрешение путем операции кесарева сечения при установлении диагноза клинического несоответствия размеров головки плода и таза матери	Да/Нет

Список литературы

1. Maharaj D. Assessing Cephalopelvic Disproportion: Back to the Basics. *Obstet Gynecol Surv.* 2010; 65(6):387–95.
2. Pavličev M., Romero R., Mitteroecker P. Evolution of the human pelvis and obstructed labor: new explanations of an old obstetrical dilemma. *Am J Obstet Gynecol.* 2020; 222(1):3–16.
3. Milman N., Paszkowski T., Cetin I., Castelo-Branco C. Supplementation during pregnancy: beliefs and science. *Gynecol Endocrinol.* 2016; 32(7):509–16.
4. DeSilva J.M., Rosenberg K.R. Anatomy, Development, and Function of the Human Pelvis. *Anat Rec.* 2017; 300(4):628–32.
5. Gruss L.T., Schmitt D. The evolution of the human pelvis: changing adaptations to bipedalism, obstetrics and thermoregulation. *Philos Trans R Soc B Biol Sci.* 2015; 370(1663):20140063.
6. Huseynov A., Zollikofer C.P.E., Coudyzer W., Gascho D., Kellenberger C., Hinzpeter R., et al. Developmental evidence for obstetric adaptation of the human female pelvis. *Proc Natl Acad Sci.* 2016; 113(19):5227–32.
7. Sheliia G.P., Chavchidze A.T. [Features of physical and sexual development and reproductive behaviour in female adolescents]. *Georgian Med News.* 2012; (202):28–32.
8. Konje J.C., Ladipo O.A. Nutrition and obstructed labor. *Am J Clin Nutr.* 2000; 72(1):291S-297S.
9. Malonga F.K., Mukuku O., Ngalula M.T., Luhete P.K., Kakoma J.-B. Étude anthropométrique et pelvimétrique externe chez les nullipares de Lubumbashi: facteurs de risque et score prédictif de la dystocie mécanique. *Pan Afr Med J.* 2018; 31.
10. Bansal S., Guleria K., Agarwal N. Evaluation of Sacral Rhomboid Dimensions to Predict Contracted Pelvis: A Pilot Study of Indian Primigravidae. *J Obstet Gynecol India.* 2011; 61(5):523–7.
11. Connolly G., McKenna P. Maternal height and external pelvimetry to predict

- cephalo-pelvic disproportion in nulliparous African women. *BJOG An Int J Obstet Gynaecol.* 2001; 108(3):338–338.
12. Rozenholc A., Ako S., Leke R., Boulvain M. The diagnostic accuracy of external pelvimetry and maternal height to predict dystocia in nulliparous women: a study in Cameroon. *BJOG An Int J Obstet Gynaecol.* 2007; 114(5):630–5.
 13. Liselele H.B., Boulvain M., Tshibangu K.C., Meuris S. Maternal height and external pelvimetry to predict cephalopelvic disproportion in nulliparous African women: a cohort study. *BJOG An Int J Obstet Gynaecol.* 2000; 107(8):947–52.
 14. Liselele H.B., Tshibangu C.K., Meuris S. Association between external pelvimetry and vertex delivery complications in African women. *Acta Obstet Gynecol Scand.* 2000; 79(8):673–8.
 15. Frémondrière P., Thollon L., Adalian P., Delotte J., Marchal F. Which Foetal-Pelvic Variables Are Useful for Predicting Caesarean Section and Instrumental Assistance. *Med Princ Pract.* 2017; 26(4):359–67.
 16. von Bismarck A., Ertl-Wagner B., Stöcklein S., Schöppe F., Hübener C., Hertlein L., et al. MR Pelvimetry for Breech Presentation at Term- Interobserver Reliability, Incidental Findings and Reference Values. *Rofo.* 2019; 191(5):424–32.
 17. Г.Е. Труфанов, Н.Ю. Шмедьк, И.А. Вихтинская, В.В. Рязанов, А.А. Шмидт, В.В. Ипатов Д.О.И. Магнитно-резонансная пельвиметрия: диагностика риска клинически узкого таза и дистоции плечиков в конце третьего триместра беременности. *Проблемы женского здоровья.* 2014; 9(1):44–51.
 18. *Акушерство: национальное руководство / под ред. Г. М. Савельевой, Г. Т. Сухих, В. Н. Серова, В. Е. Радзинского. - 2-е изд., перераб. и доп. М.: ГЭОТАР-Медиа; 2018. 1088 р.*
 19. Glinianaia S. V, Rankin J., Pless-Mullooli T., Pearce M.S., Charlton M., Parker L. Temporal changes in key maternal and fetal factors affecting birth

- outcomes: A 32-year population-based study in an industrial city. *BMC Pregnancy Childbirth*. 2008; 8(1):39.
20. Zhang J., Landy H.J., Ware Branch D., Burkman R., Haberman S., Gregory K.D., et al. Contemporary Patterns of Spontaneous Labor With Normal Neonatal Outcomes. *Obstet Gynecol*. 2010; 116(6):1281–7.
 21. Henriksen T. The macrosomic fetus: a challenge in current obstetrics. *Acta Obstet Gynecol Scand*. 2008; 87(2):134–45.
 22. Чернуха, Е.А., Волобуев, А.И., Пучко Т.К. Анатомически и клинически узкий таз. Триада-Х, 2005. 253 p.
 23. A. A. Incidence, causes, and maternofetal outcomes of obstructed labor in Ethiopia: systematic review and meta-analysis *Reprod Health*. 2021; 18:61.
 24. Shimelis Fantu , Hailemariam Segni F. Incidence, causes and outcome of obstructed labor in jimma university specialized hospital. *Ethiop J Heal Sci*. 2010; 20(3):145–51.
 25. Tewodros Eshete Wonde A.M. Maternofetal outcomes of obstructed labor among women who gave birth at general hospital in Ethiopia. *BMC Res Notes*. 2019; 12(12(1)):128.
 26. Y. A.W. and B. Predictors of labor abnormalities in university hospital: unmatched case control study. *BMC Pregnancy Childbirth*. 2014; 14:256.
 27. Suonio S., Saarikoski S., Rätty E., Vohlonen I. Clinical assessment of the pelvic cavity and outlet. *Arch Gynecol*. 1986; 239(1):11–6.
 28. Longo L.D. Classic pages in obstetrics and gynecology. Anatomical variations in the female pelvis and their effect in labor with a suggested classification. William Edgar Caldwell and Howard Carmen Moloy. *American Journal of Obstetrics and Gynecology*, vol. 26, pp. 4. *Am J Obstet Gynecol*. 1977; 127(7):798.
 29. Caldwell W.E., Moloy H., D’Esopo D.A. Further Studies on the Peilvic Architecture**Read at a meeting of the New York Obstetrical, Society, March 13, 1934. *Am J Obstet Gynecol*. 1934; 28(4):482–97.
 30. А.Ф. П. Терапия родов при узком тазе. Пермь. 1929. 67 p.

31. Калганова Р.И. Ч.В.Н. К вопросу диагностики поперечносуженного таза. *АкушГинек.* 1978; :53–6.
32. Payne P.R. Cephalopelvic Disproportion. *Trop Doct.* 1997; 27(3):129–30.
33. Arendt E., Singh N.S., Campbell O.M.R. Effect of maternal height on caesarean section and neonatal mortality rates in sub-Saharan Africa: An analysis of 34 national datasets. Bhutta ZA, editor. *PLoS One.* 2018; 13(2):e0192167.
34. Alijahan R., Kordi M., Poorjavad M., Ebrahimzadeh S. Diagnostic accuracy of maternal anthropometric measurements as predictors for dystocia in nulliparous women. *Iran J Nurs Midwifery Res.* 2014; 19(1):11–8.
35. Л.Н. В. Клинически узкий таз. *Медицинский журнал.* 2011; 1(35):133-135.
36. Чернуха Е.А. А.Е.В. Диагностика и ведение родов при анатомически и клинически узком тазе. *Справочник фельдшера и акушерки.* 2016; 6:25–32.
37. Stewart K.S., Philpott R.H. FETAL RESPONSE TO CEPHALOPELVIC DISPROPORTION*. *BJOG An Int J Obstet Gynaecol.* 1980; 87(8):641–9.
38. PONKEY S. Persistent fetal occiput posterior position: obstetric outcomes. *Obstet Gynecol.* 2003; 101(5):915–20.
39. SIZER A. Occipitoposterior position: associated factors and obstetric outcome in nulliparas. *Obstet Gynecol.* 2000; 96(5):749–52.
40. Cheng Y.W., Cheng Y.W., Shaffer B.L., Caughey A.B. Associated factors and outcomes of persistent occiput posterior position: A retrospective cohort study from 1976 to 2001. *J Matern Neonatal Med.* 2006; 19(9):563–8.
41. Tomić V., Bošnjak K., Petrov B., Đikić M., Knežević D. Macrosomic Births at Mostar Clinical Hospital: A 2-Year Review. *Bosn J Basic Med Sci.* 2007; 7(3):271–4.
42. Mikulandra , M Perisa E.S. When is fetal macrosomia (> or = 4500 g) an indication for caesarean section? *Zentralbl Gynakol.* 1996; (118(8)):441–7.
43. Mahony R., Walsh C., Foley M.E., Daly L., O’Herlihy C. Outcome of

- Second Delivery After Prior Macrosomic Infant in Women With Normal Glucose Tolerance. *Obstet Gynecol.* 2006; 107(4):857–62.
44. Feinstein U., Sheiner E., Levy A., Hallak M., Mazor M. Risk factors for arrest of descent during the second stage of labor. *Int J Gynecol Obstet.* 2002; 77(1):7–14.
 45. Piper J.M., Bolling D.R., Newton E.R. The second stage of labor: Factors influencing duration. *Am J Obstet Gynecol.* 1991; 165(4):976–9.
 46. Cheng Y.W., Caughey A.B. Defining and Managing Normal and Abnormal Second Stage of Labor. *Obstet Gynecol Clin North Am.* 2017; 44(4):547–66.
 47. Sheiner E., Levy A., Feinstein U., Hershkovitz R., Hallak M., Mazor M. Obstetric risk factors for failure to progress in the first versus the second stage of labor. *J Matern Neonatal Med.* 2002; 11(6):409–13.
 48. Althaus J.E., Petersen S., Driggers R., Cootauco A., Bienstock J.L., Blakemore K.J. Cephalopelvic disproportion is associated with an altered uterine contraction shape in the active phase of labor. *Am J Obstet Gynecol.* 2006; 195(3):739–42.
 49. Debby A., Rotmensch S., Girtler O., Sadan O., Golan A., Glezerman M. Clinical significance of the floating fetal head in nulliparous women in labor. *J Reprod Med.* 2003; 48(1):37–40.
 50. Browne M.A., Crump P., Niven S.J., Teuten E., Tonkin A., Galloway T., et al. Accumulation of Microplastic on Shorelines Worldwide: Sources and Sinks. *Environ Sci Technol.* 2011; 45(21):9175–9.
 51. Spörri S., Thoeny H.C., Raio L., Lachat R., Vock P., Schneider H. MR imaging pelvimetry: a useful adjunct in the treatment of women at risk for dystocia? *AJR Am J Roentgenol.* 2002; 179(1):137–44.
 52. Keller T.M., Rake A., Michel S.C.A., Seifert B., Efe G., Treiber K., et al. Obstetric MR pelvimetry: reference values and evaluation of inter- and intraobserver error and intraindividual variability. *Radiology.* 2003; 227(1):37–43.
 53. Zaretsky M. V., Alexander J.M., McIntire D.D., Hatab M.R., Twickler D.M.,

- Leveno K.J. Magnetic Resonance Imaging Pelvimetry and the Prediction of Labor Dystocia. *Obstet Gynecol.* 2005; 106(5, Part 1):919–26.
54. Bellussi F., Ghi T., Youssef A., Salsi G., Giorgetta F., Parma D., et al. The use of intrapartum ultrasound to diagnose malpositions and cephalic malpresentations. *Am J Obstet Gynecol.* 2017; 217(6):633–41.
55. Molina F.S., Nicolaides K.H. Ultrasound in labor and delivery. *Fetal Diagn Ther.* 2010; 27(2):61–7.
56. Ghi T., Bellussi F., Pilu G. Sonographic diagnosis of lateral asynclitism: a new subtype of fetal head malposition as a main determinant of early labor arrest. *Ultrasound Obstet Gynecol.* 2015; 45(2):229–31.
57. Eggebø T.M., Hassan W.A., Salvesen K., Torkildsen E.A., Østborg T.B., Lees C.C. Prediction of delivery mode by ultrasound-assessed fetal position in nulliparous women with prolonged first stage of labor. *Ultrasound Obstet Gynecol.* 2015; 46(5):606–10.
58. Dall'Asta A., Angeli L., Masturzo B., Volpe N., Schera G.B.L., Di Pasquo E., et al. Prediction of spontaneous vaginal delivery in nulliparous women with a prolonged second stage of labor: the value of intrapartum ultrasound. *Am J Obstet Gynecol.* 2019; 221(6):642.e1-642.e13.
59. Malvasi A., Stark M., Ghi T., Farine D., Guido M., Tinelli A. Intrapartum sonography for fetal head asynclitism and transverse position: sonographic signs and comparison of diagnostic performance between transvaginal and digital examination. *J Matern Fetal Neonatal Med.* 2012; 25(5):508–12.
60. Yang L., Yi T., Zhou M., Wang C., Xu X., Li Y., et al. Clinical effectiveness of position management and manual rotation of the fetal position with a U-shaped birth stool for vaginal delivery of a fetus in a persistent occiput posterior position. *J Int Med Res.* 2020; 48(6):300060520924275.
61. Marguier Blanchard I., Metz J.-P., Eckman Lacroix A., Ramanah R., Riethmuller D., Mottet N. Rotation manuelle des variétés postérieures : état des lieux de la littérature en 2019. *Gynécologie Obs Fertil Sénologie.* 2019; 47(9):672–9.

62. Phipps H., de Vries B., Hyett J., Osborn D.A. Prophylactic manual rotation for fetal malposition to reduce operative delivery. *Cochrane database Syst Rev.* 2014; (12):CD009298.
63. Marguier Blanchard I., Metz J.-P., Eckman Lacroix A., Ramanah R., Riethmuller D., Mottet N. [Manual rotation in occiput posterior position: A systematic review in 2019]. *Gynecol Obstet Fertil Senol.* 2019; 47(9):672–9.
64. Wu J.M., Williams K.S., Hundley A.F., Connolly A., Visco A.G. Occiput posterior fetal head position increases the risk of anal sphincter injury in vacuum-assisted deliveries. *Am J Obstet Gynecol.* 2005; 193(2):525–9.
65. Middleton P., Shepherd E., Morris J., Crowther C.A., Gomersall J.C. Induction of labour at or beyond 37 weeks' gestation. *Cochrane database Syst Rev.* 2020; 7:CD004945.
66. Boulvain M., Irion O., Dowswell T., Thornton J.G. Induction of labour at or near term for suspected fetal macrosomia. *Cochrane database Syst Rev.* 2016; (5):CD000938.
67. Magro-Malosso E.R., Saccone G., Chen M., Navathe R., Di Tommaso M., Berghella V. Induction of labour for suspected macrosomia at term in non-diabetic women: a systematic review and meta-analysis of randomized controlled trials. *BJOG.* 2017; 124(3):414–21.
68. Ghi T., Eggebo T., Lees C., Kalache K., Rozenberg P., Youssef A., et al. ISUOG Practice Guidelines: intrapartum ultrasound. *Ultrasound Obstet Gynecol.* 2018; 52(1):128–39.

Приложение А1. Состав рабочей группы по разработке и пересмотру клинических рекомендаций

1. **Баев Олег Радомирович** – д.м.н., профессор, заслуженный врач РФ, заведующий родильным отделением, заведующий отделом инновационных технологий, заведующий кафедрой акушерства и гинекологии ФГБУ «Национальный медицинский исследовательский центр акушерства, гинекологии и перинатологии имени академика В.И. Кулакова» Минздрава России (г. Москва). Конфликт интересов отсутствует.
2. **Долгушина Наталия Витальевна** – д.м.н., профессор, заместитель директора – руководитель департамента организации научной деятельности ФГБУ «Национальный медицинский исследовательский центр акушерства, гинекологии и перинатологии имени академика В.И. Кулакова» Минздрава России (г. Москва). Конфликт интересов отсутствует.
3. **Шмаков Роман Георгиевич** - д.м.н., профессор РАН, директор института акушерства ФГБУ «Национальный медицинский исследовательский центр акушерства, гинекологии и перинатологии имени академика В.И. Кулакова» Минздрава России (г. Москва). Конфликт интересов отсутствует.
4. **Волочаева Мария Вячеславовна** – к.м.н., врач 1-го родильного отделения, научный сотрудник отдела инновационных технологий ФГБУ «Национальный медицинский исследовательский центр акушерства, гинекологии и перинатологии имени академика В.И. Кулакова» Минздрава России (г. Москва). Конфликт интересов отсутствует.
5. **Карапетян Анна Овиковна** – к.м.н., ассистент кафедры акушерства и гинекологии, врач акушер-гинеколог 1-го родильного отделения ФГБУ «Национальный медицинский исследовательский центр акушерства, гинекологии и перинатологии им. акад. В.И. Кулакова» Минздрава России (г. Москва). Конфликт интересов отсутствует.
6. **Приходько Андрей Михайлович** – к.м.н., врач 1-го родильного отделения, ассистент кафедры акушерства и гинекологии ФГБУ «Национальный медицинский исследовательский центр акушерства, гинекологии и

перинатологии имени академика В.И. Кулакова» Минздрава России (г. Москва). Конфликт интересов отсутствует.

7. **Быченко Владимир Геннадьевич** – заведующий отделением лучевой диагностики ФГБУ «Национальный медицинский исследовательский центр акушерства, гинекологии и перинатологии имени академика В.И. Кулакова» Минздрава России (г. Москва). Конфликт интересов отсутствует.
8. **Адамян Лейла Владимировна** – академик РАН, д.м.н., профессор, заместитель директора ФГБУ "Национальный медицинский исследовательский центр акушерства, гинекологии и перинатологии имени академика В.И. Кулакова" Минздрава России, главный внештатный специалист Минздрава России по акушерству и гинекологии (г. Москва). Конфликт интересов отсутствует.
9. **Артымук Наталья Владимировна** - д.м.н., профессор, заведующая кафедрой акушерства и гинекологии имени профессора Г.А. Ушаковой ФГБОУ ВО «Кемеровский государственный медицинский университет» Минздрава России, главный внештатный специалист Минздрава России по акушерству и гинекологии в СФО (г. Кемерово). Конфликт интересов отсутствует.
10. **Башмакова Надежда Васильевна** – д.м.н., профессор, главный научный сотрудник ФГБУ «Уральский научно-исследовательский институт охраны материнства и младенчества» Минздрава России, главный внештатный специалист Минздрава России по акушерству и гинекологии в УФО (г. Екатеринбург). Конфликт интересов отсутствует.
11. **Беженарь Виталий Федорович** - д.м.н., профессор, руководитель клиники акушерства и гинекологии, заведующий кафедрой акушерства, гинекологии и неонатологии, заведующий кафедрой акушерства, гинекологии и репродуктологии ФГБОУ ВО «Первый Санкт-Петербургский государственный медицинский университет имени академика И.П. Павлова» Минздрава России, главный внештатный специалист по акушерству и гинекологии Минздрава России в СЗФО (г. Санкт-Петербург). *Конфликт интересов отсутствует.*

12. **Белокриницкая Татьяна Евгеньевна** – д.м.н., профессор, заслуженный врач РФ, заведующая кафедрой акушерства и гинекологии ФПК и ППС ФГБОУ ВО «Читинская государственная медицинская академия» Минздрава России, главный внештатный специалист *по акушерству и гинекологии* Минздрава России в ДФО (г. Чита). Конфликт интересов отсутствует.
13. **Краснопольский Владислав Иванович** - академик РАН, д.м.н., профессор, президент ГБУЗ Московский областной НИИ акушерства и гинекологии (г. Москва). Конфликт интересов отсутствует.
14. **Крутова Виктория Александровна** – д.м.н., профессор, главный врач клиники, проректор по лечебной работе ФГБОУ ВО Кубанский Государственный университет Минздрава России, главный внештатный специалист Минздрава России по акушерству и гинекологии в ЮФО (г. Краснодар). Конфликт интересов отсутствует.
15. **Малышкина Анна Ивановна** – д.м.н., профессор, директор ФГБУ "Ивановский научно-исследовательский институт материнства и детства имени В.Н. Городкова" Минздрава России, главный внештатный специалист *по акушерству и гинекологии* Минздрава России в ЦФО (г. Иваново). Конфликт интересов отсутствует.
16. **Михайлов Антон Валерьевич** - профессор, главный внештатный специалист по акушерству и гинекологии комитета по здравоохранению Санкт-Петербурга, главный врач Санкт-Петербургского государственного бюджетного учреждения здравоохранения «Родильный дом №17». Конфликт интересов отсутствует.
17. **Петрухин Василий Алексеевич** - д.м.н., профессор, заслуженный врач РФ, директор ГБУЗ Московский областной НИИ акушерства и гинекологии (г. Москва). Конфликт интересов отсутствует.
18. **Радзинский Виктор Евсеевич** - член-корреспондент РАН, д.м.н., профессор, заведующий кафедрой акушерства и гинекологии с курсом перинатологии Российского университета дружбы народов (г. Москва). Конфликт интересов отсутствует.

19. **Савельева Галина Михайловна** – академик РАН, д.м.н., профессор, заслуженный деятель науки, заведующий кафедрой акушерства и гинекологии педиатрического факультета Российского национального исследовательского медицинского университета им. Н. И. Пирогова (г. Москва). Конфликт интересов отсутствует.
20. **Серов Владимир Николаевич** - академик РАН, д.м.н., профессор, заслуженный деятель науки РФ, президент Российского общества акушеров-гинекологов, главный научный сотрудник ФГБУ «НМИЦ АГП им. В.И. Кулакова» Минздрава России (г. Москва). Конфликт интересов отсутствует.
21. **Фаткуллин Ильдар Фаридович** – д.м.н., профессор, зав. кафедрой акушерства и гинекологии им. проф. В.С. Груздева Казанского ГМУ, главный внештатный специалист Минздрава России по акушерству и гинекологии в ПФО (г. Казань). Конфликт интересов отсутствует.
22. **Филиппов Олег Семенович** – д.м.н., профессор, заслуженный врач РФ, профессор кафедры акушерства и гинекологии ФППОВ ФГБОУ ВО «Московский государственный медико-стоматологический университет имени А.И. Евдокимова» Минздрава России, заместитель директора Департамента медицинской помощи детям и службы родовспоможения Минздрава России (г. Москва). Конфликт интересов отсутствует.

Приложение А2. Методология разработки клинических рекомендаций

Целевая аудитория данных клинических рекомендаций:

1. врачи акушеры-гинекологи
2. ординаторы акушеры-гинекологи

Таблица 1. Шкала оценки уровней достоверности доказательств (УДД) для методов диагностики (диагностических вмешательств)

УДД	Расшифровка
1	Систематические обзоры исследований с контролем референсным методом или систематический обзор рандомизированных клинических исследований с применением мета-анализа
2	Отдельные исследования с контролем референсным методом или отдельные рандомизированные клинические исследования и систематические обзоры исследований любого дизайна, за исключением рандомизированных клинических исследований, с применением мета-анализа
3	Исследования без последовательного контроля референсным методом или исследования с референсным методом, не являющимся независимым от исследуемого метода или нерандомизированные сравнительные исследования, в том числе когортные исследования
4	Несравнительные исследования, описание клинического случая
5	Имеется лишь обоснование механизма действия или мнение экспертов

Таблица 2. Шкала оценки уровней достоверности доказательств (УДД) для методов профилактики, лечения и реабилитации (профилактических, лечебных, реабилитационных вмешательств)

УДД	Расшифровка
1	Систематический обзор РКИ с применением мета-анализа
2	Отдельные РКИ и систематические обзоры исследований любого дизайна, за исключением РКИ, с применением мета-анализа
3	Нерандомизированные сравнительные исследования, в т.ч. когортные исследования

4	Несравнительные исследования, описание клинического случая или серии случаев, исследования «случай-контроль»
5	Имеется лишь обоснование механизма действия вмешательства (доклинические исследования) или мнение экспертов

Таблица 3. Шкала оценки уровней убедительности рекомендаций (УУР) для методов профилактики, диагностики, лечения и реабилитации (профилактических, диагностических, лечебных, реабилитационных вмешательств)

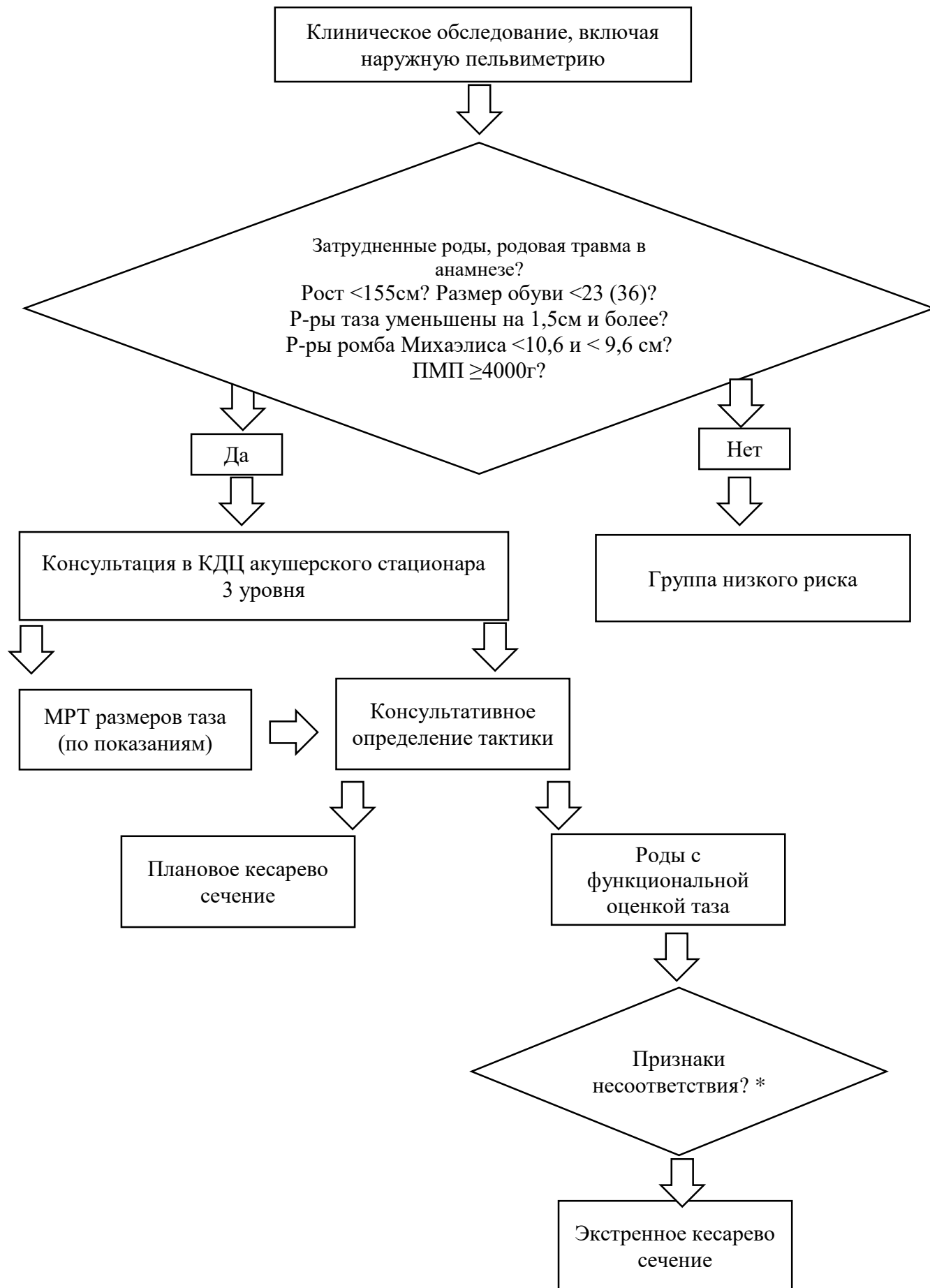
УУР	Расшифровка
А	Сильная рекомендация (все рассматриваемые критерии эффективности (исходы) являются важными, все исследования имеют высокое или удовлетворительное методологическое качество, их выводы по интересующим исходам являются согласованными)
В	Условная рекомендация (не все рассматриваемые критерии эффективности (исходы) являются важными, не все исследования имеют высокое или удовлетворительное методологическое качество и/или их выводы по интересующим исходам не являются согласованными)
С	Слабая рекомендация (отсутствие доказательств надлежащего качества (все рассматриваемые критерии эффективности (исходы) являются неважными, все исследования имеют низкое методологическое качество и их выводы по интересующим исходам не являются согласованными)

Приложение А3. Справочные материалы, включая соответствие показаний к применению и противопоказаний, способов применения и доз лекарственных препаратов, инструкции по применению лекарственного препарата

Связанные документы

- Клинические рекомендации «Роды одноплодные, самопроизвольное родоразрешение в затылочном предлежании (нормальные роды)»
- Клинические рекомендации «Нормальная беременность»
- Клинические рекомендации «Неудачная попытка стимуляции родов (Подготовка шейки матки к родам и родовозбуждение)»
- ACOG Fetal Macrosomia (Replaces Practice Bulletin Number 22, November 2000) (Reaffirmed 2018)
- Guidelines for Perinatal Care. 8th Edition. ACOG&AAP, 2017.
- Guidelines for Perinatal Care. 8th Edition. ACOG&AAP, 2017
- ACOG Practice Bulletin Number 49, December 2003: Dystocia and Augmentation of Labor
- Managing complications in pregnancy and childbirth: a guide for midwives and doctors – 2nd ed. ISBN 978-92-4-156549-3 © World Health Organization 2017
- ACOG technical bulletin. Dystocia and the augmentation of labor. Number 218--December 1995 (replaces no. 137, December 1989, and no. 157, July 1991). American College of Obstetricians and Gynecologists. Int J Gynaecol Obstet. 1996; 53(1):73–80.
- Middleton P, Shepherd E, Crowther CA. Induction of labour for improving birth outcomes for women at or beyond term. Cochrane Database of Systematic Reviews 2018, Issue 5. Art. No.: CD004945. DOI: 10.1002/14651858.CD004945.pub4.

Приложение Б1. Алгоритмы действий врача



*

1. схватки потужного характера при головке плода расположенной выше узкой части полости таза
2. ослабление или бурная родовая деятельность
3. резко выраженная болезненность схваток
4. положительный признак Вастена
5. признак Цангемейстера
6. остановка прогресса раскрытия маточного зева при близком к полному
7. отек краев шейки матки, влагалища и затем наружных половых органов
8. неблагоприятные варианты вставления головки (выраженный асинклитизм, задний асинклитизм, задний вид сгибательного, разгибательное предлежание)
9. чрезмерно выраженная конфигурация костей черепа или ее отсутствие
10. выраженная родовая опухоль
11. отсутствии продвижения головки плода при полном открытии маточного зева и удовлетворительной родовой деятельности
12. выраженные симптомы прижатия мочевого пузыря – отсутствие самостоятельного мочеиспускания у роженицы, примесь крови в моче
13. тревожность в поведении родильницы, спутанность сознания
14. симптомы угрожающего разрыва матки (высоко стоящее контракционное кольцо на матке)

Диагностика диспропорции размеров головки плода и таза роженицы в родах является одной из наиболее трудных в акушерстве, так как на ранних этапах клиническая картина не имеет специфических проявлений. При формировании клинически узкого таза имеет место постепенное развитие клинической картины с присоединением симптомов.

Диагноз клинически узкого таза устанавливают по сумме 2-3 и более признаков, установленных в процессе наблюдения и обследования. Набор

проявлений клинически узкого таза зависит от многих факторов (антропометрические данные, паритет родов, размеры плода, продолжительность родов и характер родовой деятельности, особенности анальгезии и др.) и варьирует в широких пределах.

Среди первых признаков следует отметить остановку раскрытия маточного зева или продвижения головки, неблагоприятное вставление головки, признаки Вастена и Цангемейстера, особенности конфигурации костей черепа. Признаки угрожающего разрыва матки являются поздними.

Приложение Б2 Методика ультразвукового исследования с целью определения уровня положения, вида, позиции и продвижения головки плода в родах.

Для ультразвукового обследования в родах используют конвексный датчик с частотой 3,5–7,0 МГц. Обследование пациентов проводят в В-режиме. Используют трансабдоминальное и трансперинеальное (датчик располагают в сагиттальной плоскости ниже лобкового симфиза между половыми губами) сканирование. Исследование проводят после опорожнения мочевого пузыря и положения пациентки лежа на спине. Используют анатомические ориентиры, а также проводят вычисление затылочно-позвоночного угла и угла прогрессии (табл.1,2,3,4).

Таблица 1. Ультразвуковые признаки переднего, заднего вида затылочного предлежания, поперечного положения стреловидного шва.

Клиническая ситуация	Ультразвуковые признаки
Передний вид затылочного предлежания	Трансабдоминальное сканирование: <ul style="list-style-type: none"> • спинка плода кпереди; • затылочно-позвоночный угол >125°.
Задний вид затылочного предлежания	Трансабдоминальное сканирование: <ul style="list-style-type: none"> • затылочные кости спереди; • лобные кости сзади; • глазницы, носовая кость, лицо в области лона; • лицевой профиль с подбородком, прижатым к грудной клетке; • расположение позвоночника спереди или сзади. Трансперинеальное сканирование: <ul style="list-style-type: none"> • при продольном сканировании сосудистые сплетения, мозжечок и таламус расположены сзади; спереди – полость прозрачной перегородки, овоидная форма головки направлена в сторону крестца; • при сагиттальном сканировании визуализируется третий желудочек и мозолистое тело сзади.
Поперечное положение стреловидного шва	Трансабдоминальное сканирование: <ul style="list-style-type: none"> • позвоночник плода латерально – слева или справа; • глаза плода направлены латерально – влево или вправо; • затылочная кость плода перпендикулярна прямому размеру таза; • таламус, мозжечок и затылок плода визуализируются в поперечном срезе. Трансперинеальное сканирование:

	<ul style="list-style-type: none"> • срединная линия головного мозга в поперечном размере.
--	---

Таблица 2. Ультразвуковые признаки разгибательных предлежаний

Клиническая ситуация	Ультразвуковые признаки
Переднеголовное	<p>Трансабдоминальное сканирование:</p> <ul style="list-style-type: none"> • если затылок кпереди – затылочно-позвоночный угол $<125^\circ$. <p>Трансперинеальное сканирование:</p> <ul style="list-style-type: none"> • если затылок кзади – подбородок плода не прижат к грудной клетке, а шейный отдел позвоночника повернут кпереди, глазницы не визуализируются (продольное положение датчика).
Лобное	<p>Трансабдоминальное сканирование:</p> <ul style="list-style-type: none"> • если затылок кпереди – затылочно-позвоночный угол $<90^\circ$; • если затылок кзади – подбородок плода не прижат к грудной клетке, а шейный отдел позвоночника повернут кпереди. <p>Трансперинеальное сканирование:</p> <ul style="list-style-type: none"> • глазницы видны на уровне лобкового симфиза (продольное положение датчика); • орбиты на периферии средней сагиттальной плоскости (поперечное положение датчика).
Лицевое	<p>Трансабдоминальное сканирование:</p> <ul style="list-style-type: none"> • если затылок кпереди – затылочно-позвоночный угол $<90^\circ$; • если затылок кзади – подбородок плода не прижат к грудной клетке, а шейный отдел позвоночника повернут кпереди. <p>Трансперинеальное сканирование:</p> <ul style="list-style-type: none"> • глазницы видны ниже уровне лобкового симфиза (продольное положение датчика); • орбиты в центре средней сагиттальной плоскости (поперечное положение датчика).

Таблица 3. Ультразвуковые признаки асинклитических вставлений

Клиническая ситуация	Ультразвуковые признаки
Передний асинклитизм	<p>Трансабдоминальное сканирование:</p> <ul style="list-style-type: none"> • визуализируется передняя глазница; • мозжечок или таламус не визуализируются. <p>Трансперинеальное сканирование:</p> <ul style="list-style-type: none"> • срединная линия головки плода отклонена кзади; • передняя теменная кость является ведущей.
Задний асинклитизм	<p>Трансабдоминальное сканирование:</p> <ul style="list-style-type: none"> • визуализируется задняя глазница; • мозжечок или таламус не визуализируются. <p>Трансперинеальное сканирование:</p> <ul style="list-style-type: none"> • срединная линия головки плода отклонена кпереди; • задняя затылочная кость является ведущей.
Асинклитизм (боковой)	<p>Трансабдоминальное сканирование</p> <ul style="list-style-type: none"> • эхограмма 4-х камерной проекции сердца спереди;

	<ul style="list-style-type: none"> • спинка плода кзади; • асимметричный профиль лица; • смещение стреловидного шва относительного прямого размера таза влево или вправо. <p>Трансперинеальное сканирование:</p> <ul style="list-style-type: none"> • смещение стреловидного шва относительного прямого размера таза влево или вправо.
--	---

Таблица 4. Ультразвуковые параметры положения и продвижения головки плода в родах.

Величина	Измерение
Трансперинеальное продольное сканирование	
Угол прогрессии	Угол между лоном и вектором, проведенным от нижнего края лона по касательной к головке плода. При угле прогрессии больше 120°, 90% родов заканчиваются самопроизвольно. Угол прогрессии 138° соответствует положению головки в узкой части полости таза [59], [68].
Направление движения головки плода (определяется при трансабдоминальном сагиттальном сканировании)	Угол между продольной осью головки плода и продольной осью тела матери. Если этот угол $\geq 30^\circ$, то вектор головки имеет направление вверх, меньше 0° – вниз, при промежуточных значениях направление считается горизонтальным. Когда вектор головки направлен вверх, ее наибольшая окружность располагается на уровне седалищных остей или ниже - вероятность завершения родов естественные родовые пути высокая. Вектор головки, направленный вниз указывает на положение головки выше этого уровня [68].
Трансперинеальное поперечное исследование	
Расстояние до промежности	Наименьшая дистанция между промежностью и контуром головки плода [57]. Расстояние до промежности менее 4,5 см с уменьшением в динамике указывает на высокую вероятность родов через естественные родовые пути
Угол ротации	Угол между прямым размером таза и срединной линией головки плода Если угол ротации менее 45° , то положение головки на уровне «+2» или более. Если угол ротации более 45° или срединная линия головки плода не визуализируется, то положение головки менее «+2». Угол ротации менее 45° является достаточным для успешной вакуум-экстракции плода.

Приложение Б3. Методика пельвиметрии при магнитно-резонансной томографии органов малого таза

МР-пельвиметрия является безопасным и эффективным методом измерения внутренних размеров таза, не связанным с лучевой нагрузкой и позволяющим установить диагноз анатомически узкого таза.

Для диагностики анатомического сужения таза магнитно-резонансная томография проводится на МР-томографах с индукцией поля от 1 до 3 Тл. Исследование выполняется по следующему протоколу (таблица 1). Рекомендуемые сроки проведения: II - III триместр беременности, оптимально - после 36 недель. Для сокращения времени исследования необходимо использование последовательности одноимпульсное, быстрое спин-эхо (SSFSE, HASTE). Продолжительность исследования составляет 5 - 10 мин. Результатами исследования служат полученные внутренние размеры таза, лобно-затылочный и битемпоральный размеры головки плода, а также выявление признаков симфизита, наличия экзостозов, последствий травматического повреждения костей таза, копчика и их деформация, идиопатических переломов боковых масс крестца.

Таблица 1. Протокол сканирования для выполнения МР-пельвиметрии

	Программа	Ориентация срезов	Толщи на среза, мм	Матрица	Поле обзора	Время выполнения
1	Лос (программа для планирования срезов)	В 3-х взаимноперпендикулярных плоскостях	5-8	Не имеет значения	300-400 мм	10-30 сек
2	SSFSE/HASTE T2ВИ	сагиттальная	3-4	320 x 320 и выше	320-400 мм	30-50 сек
3	SSFSE/HASTE T2ВИ	Косая (плоскость входа в таз)	3-4	320 x 320 и выше	320-400 мм	30-50 сек

4	SSFSE/HASTE T2ВИ Fat Saturation	Косая (плоскость лонного сочленения)	3-4	320 x 320 и выше	320-400 мм	30-50 сек
5	SSFSE/HASTE T2ВИ	Косая (сагиттальная по отношению к головке плода)	3	320 x 320 и выше	320-360 мм	20-40 сек
6	SSFSE/HASTE T2ВИ	Косая (аксиальная по отношению к головке плода)	3	320 x 320 и выше	320-360 мм	20-40 сек

Методика выполнения МР-пельвиметрии:

1. Позиционирование пациентки: пациентка укладывается на спину, в III триместре с поворотом на правый бок, приблизительно на 15 градусов, для предотвращения компрессии нижней полой вены, фиксируется с помощью валиков и подушек. На зону интереса, накладывается поверхностная катушка, при этом центр катушки позиционируется на зону интереса. При невозможности пациентки лежать на спине возможно проведение исследования на боку (вынужденное положение). Центровка осуществляется по центру катушки для достижения оптимальных условий сканирования.

2. Исследование начинается с обзорной программы для планирования последующих последовательностей. Обзорная программа получает изображения в трех ортогональных проекциях и служит исключительно для планировки.

3. T2-взвешенные изображения (SSFSE/HASTE) в сагиттальной плоскости (по отношению к осям тела) толщина среза 3 - 4 мм, матрица квадратная не менее 320 x 320, поле обзора 320 - 400 мм (рис. 3). Сагиттальные томограммы служат для измерения прямых размеров таза: входа, широкой части полости, узкой части полости, выхода (расстояние от нижнего края лонного сочленения до копчика), длины и деформации копчика и кривизны крестца. Все измерения проводятся на срединном срезе, проходящем через лонное сочленение.

4. T2ВИ (SSFSE/HASTE) в косой поперечной плоскости (плоскость входа в таз) толщина среза 3 - 4 мм, матрица квадратная не менее 320 x 320, поле обзора 300 - 340 мм томограммы позиционируются как показано на рис. 1

с использованием полученных сагиттальных срезов параллельно *linea innominata*. На полученных томограммах измеряют поперечные размеры таза: наибольший размер входа, широкой части, межкостный, битуберозный (рис. 4).

5. При исследовании после 36 недели необходимо оценить лонное сочленение с помощью T2ВИ (SSFSE/HASTE) с подавлением МР-сигнала от жировой ткани. При выявлении расширения лонного сочленения, отека хряща, неровности контуров лонных поверхностей, узурации, зон отека костного мозга смежных поверхностей лонного сочленения (имеют повышенную интенсивность МР-сигнала), устанавливается диагноз симфизита (рис. 3). Толщина среза должна составлять 3 - 4 мм, матрица квадратная не менее 320 x 320, поле обзора 300 - 340 мм томограммы позиционируют как показано на рис. 5 с использованием ранее полученных сагиттальных и косых срезов.

6. Для оценки размеров головки плода выполняются программа T2ВИ (SSFSE/HASTE) ориентированная по аксиальной плоскости головки с измерением лобно-затылочного и битемпорального размеров (рис. 6). Возможна проверка полученных размеров путем получения дополнительных срезов в фронтальной и сагиттальной плоскостях (по отношению к головке). Толщина среза должна составлять 3 мм, матрица квадратная не менее 320 x 320, поле обзора 320 - 360 мм томограммы позиционируют с использованием ранее полученных срезов.

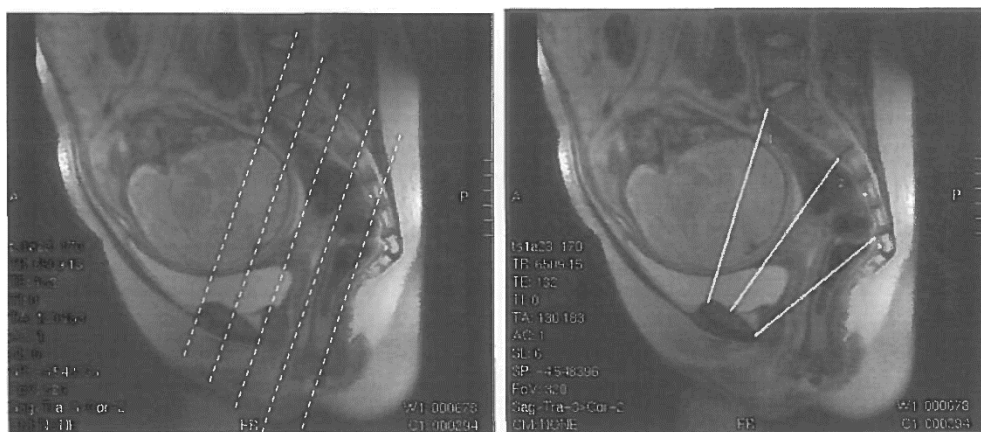


Рисунок 3. А. T2ВИ в сагиттальной плоскости, пунктиром показана необходимая ориентация срезов для получения изображений по плоскости входа в таз. Б. T2ВИ в сагиттальной плоскости, показаны основные размеры: 1 - широкой части, 2 - узкой части, 3 - выхода.

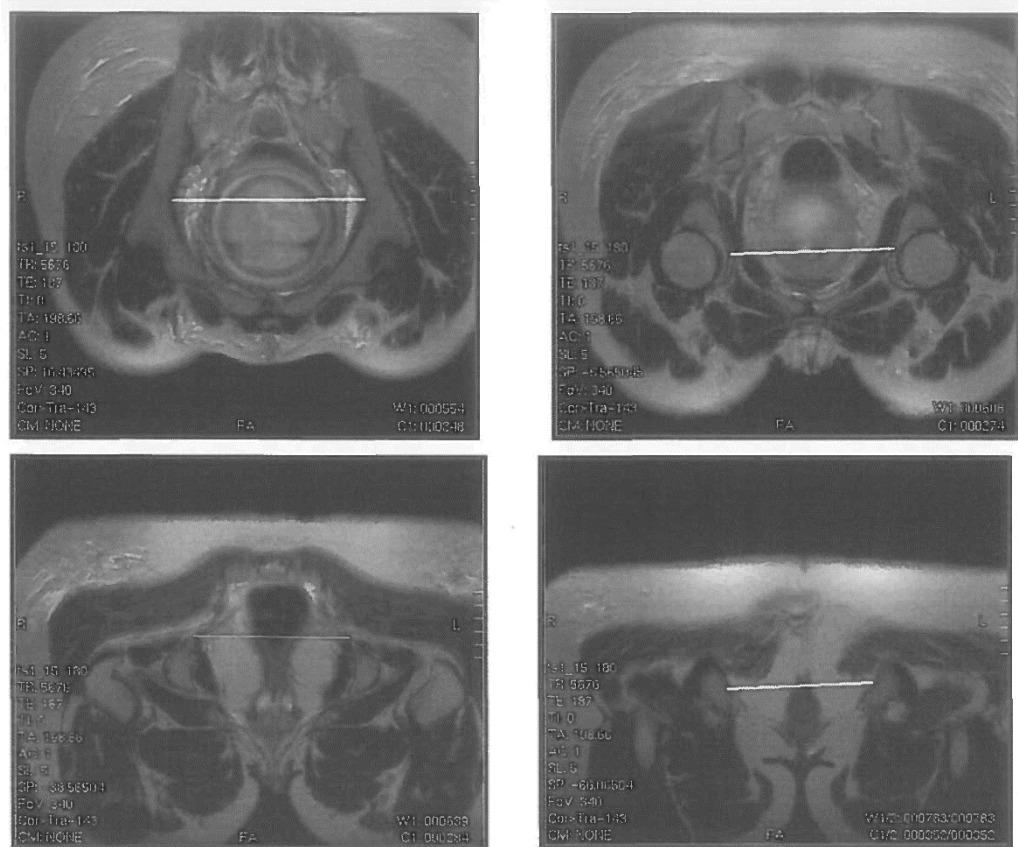


Рисунок 4. T2ВИ в косой плоскости. А - наибольший диаметр входа (расстояние между наиболее удаленными точками безымянных линий костей таза). Б - поперечный диаметр широкой части полости (диаметр полости таза, лежащий на линии, проходящей через центры головок бедренных костей). В - межостный размер или поперечный размер узкой части полости таза (расстояние между вершинами седалищных бугров). Г - битуберозный размер или поперечный размер выхода (расстояние между шероховатостями седалищных бугров)

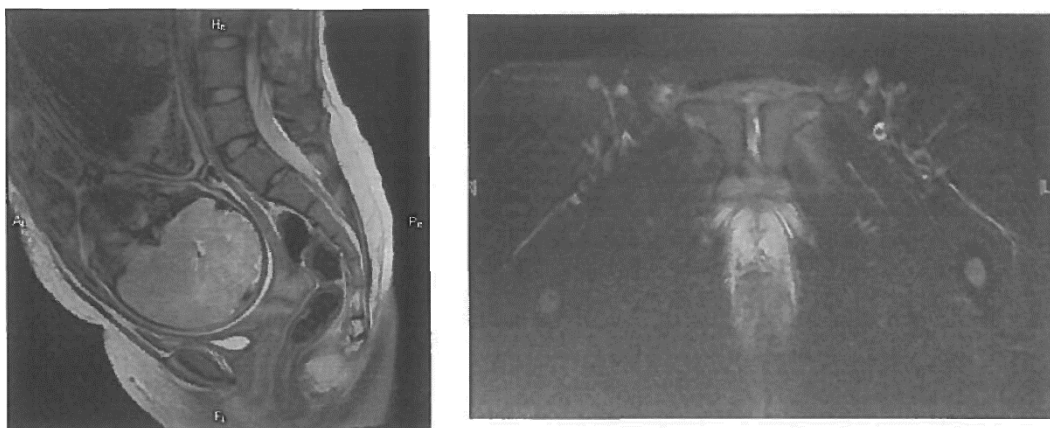


Рисунок 5. А - T2ВИ в сагиттальной плоскости. Пунктиром показано планирование плоскости срезов для оценки состояния лобкового симфиза. Б - T2ВИ с подавлением интенсивности МР-сигнала от жировой ткани через

плоскость симфиза. Отмечается повышение интенсивности МР-сигнала от хряща, за счет явлений отека - признак симфизита.

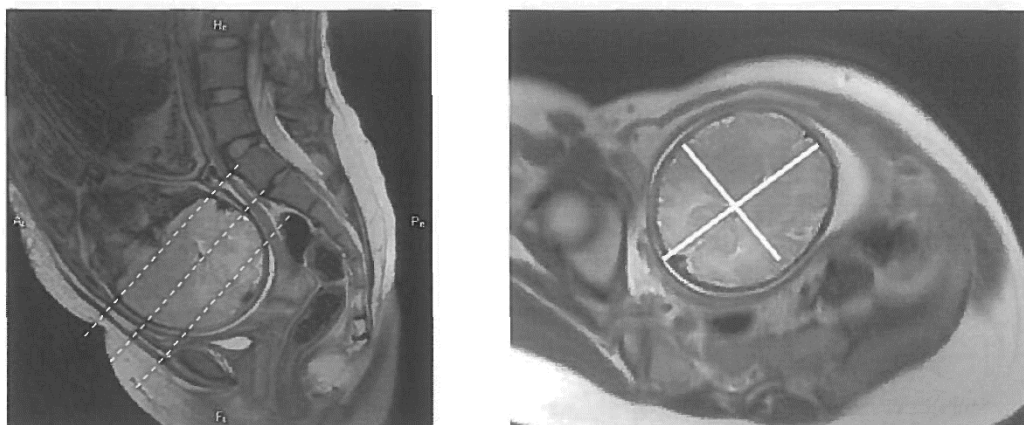


Рисунок 6. А - Т2ВИ в сагиттальной плоскости, пунктирными линиями показана плоскость позиционирования срезов для измерения головы плода. Б - Т2ВИ выполненная в косой плоскости по анатомическим ориентирам головы плода. Линиями показаны примеры измерения лобно-затылочного и битемпорального размеров.

По результатам исследования, врач рентгенолог заполняет таблицу полученных размеров таза (таблица 2), сравнивая полученные значения с референсными (приведены в таблице 2). Также врач указывает наличие либо отсутствие признаков симфизита (после 36 недели) и размеры головки плода (рекомендуется после 38 недели). Типичные формы анатомического сужения таза в зависимости от изменения размеров приведены в таблице 3.

Таблица 2. Образец таблицы размеров таза с указанием нижней границы нормы

Размеры таза			
Прямые:		Поперечные:	
Входа в таз	(N = 11 см)	Наибольший входа	(N = 12,5 см)
Широкой части	(N = 12,5 см)	Широкой части полости	N = 12,5 см)

Узкой части	(N = 11 см)	Межостный	(N = 10,5 см)
Выхода	(N = 9,5 см)	Битуберозный	(N = 11,5 см)
Длина копчика			

Таблица 3. Типичные формы анатомического сужения таза

Форма таза	Прямые размеры			Поперечные размеры:			
	входа	широкой части	выхода	входа	широкой части	межостный	битуберозный
<p>Поперечносуженный таз:</p> <p>а) поперечносуженный таз с увеличением прямых размеров</p> <p>б) поперечносуженный таз с увеличением прямого размера широкой части полости</p> <p>в) поперечносуженный таз с укорочением межостного размера</p>	12,5	13,7	13,0	12,4	11,7	10,1	11,3
	11,5	11,9	11,6	12,2	11,6	10,2	10,8
	11,7	12,4	11,8	13,2	12,6	10,1	11,4
<p>Плоский таз:</p> <p>а) простой плоский таз</p> <p>б) плоскоррахитический таз</p> <p>в) таз с укорочением прямого размера широкой части полости</p>	10,4	11,6	11,5	13,7	13,2	11,6	12,4
	10,4	12,8	12,1	13,1	12,5	10,7	11,2
	11,5	11,7	11,8	13,6	12,9	11,4	12,2
Общеравномерносуженный таз	11,0	12,1	11,8	12,0	11,5	10,2	10,8

Показания для проведения магнитно-резонансной пельвиметрии (показания являются относительными и применяются с учетом клинической ситуации по результатам консультативного осмотра в КДЦ акушерского стационара 3 уровня):

1. Высокий риск перинатальной патологии: повторнородящие с осложненным течением и неблагоприятным исходом предыдущих родов (влагалищные оперативные роды, интранатальная смерть плода, родовая травма, нарушение неврологического статуса у ребенка или ранняя неонатальная смертность доношенных детей в результате родовой травмы);

2. Сужение наружных размеров таза более, чем на 1,5-2см, травма таза в анамнезе, перенесенные рахит и полиомиелит, врожденный вывих тазобедренных суставов.

3. Признаки формирующейся диспропорции между тазом матери и головкой плода: неустойчивое положение, косое положение, тазовое предлежание плода (если нет другой причины: многоводие, аномалия развития матки, миома матки).

4. Симфизиопатия, расхождение лонных костей.

МР-пельвиметрия также может быть проведена в послеродовом периоде (клинически узкий таз, родовая травма, затяжное течение родов и пр.)

Противопоказания к исследованию для МРТ (абсолютные и относительные).

Абсолютные противопоказания:

1. Наличие кардиостимулятора либо других электронных имплантируемых устройств (протез внутреннего уха, инсулиновая помпа и т.д.)

2. Наличие ферромагнитных инородных тел (например, осколок внутри или вблизи глазного яблока, клипсы на сосудах головного мозга и т.д.).

Следует обратить внимание, что на сегодняшний день существуют отдельные модели вышеуказанных устройств (кардиостимулятор, клипсы),

которые специально разработаны и испытаны в сильном магнитном поле, и с данными моделями проводить МРТ возможно.

Остальные противопоказания являются относительными и к ним относят:

1. Беременность в I триместре
2. Наличие имплантированных металлических устройств и конструкций (системы остеосинтеза, искусственные клапаны сердца, протезы суставов, кава-фильтры и т.д.). Большинство выпускаемых на сегодняшний день подобных изделий изготавливаются из немагнитных сплавов и не могут причинить вред здоровью пациента во время исследования. Однако, если у пациентки имеются имплантированные металлические конструкции, либо устройства – необходимо провести консультацию врачом рентгенологом. Окончательное решение о возможности либо невозможности проведения исследования принимает врач рентгенолог на основании медицинской документации производителя имплантированного устройства.

Приложение В. Информация для пациентов

Если у Вас был выявлен анатомически узкий таз, то обсудите со своим врачом дальнейший план ведения и обследования.

Вероятно, для подготовки к родоразрешению Вас заблаговременно госпитализируют в акушерский стационар.

В случае крупного плода и узких размеров таза Вам могут предложить родоразрешение путем плановой операции кесарева сечения.

При развитии регулярной родовой деятельности возможны роды с функциональной оценкой таза (прицельным наблюдением за соответствием размеров головки и плода и таза матери). Для успешного завершения родов необходима хорошая родовая деятельность, достаточные для продвижения ребенка размеры таза и правильное вставление его головки. При отсутствии прогресса родов или его замедлении, появлении признаков, указывающих на

несоответствие размеров головки плода тазу матери, Вам будет предложено завершение родов путем экстренной операции кесарева сечения.

В некоторых случаях Вам могут предложить индукцию родов до 40 недель беременности, с целью снижения вероятности кесарева сечения и травм, обусловленных диспропорцией размеров головки ребенка и таза матери.